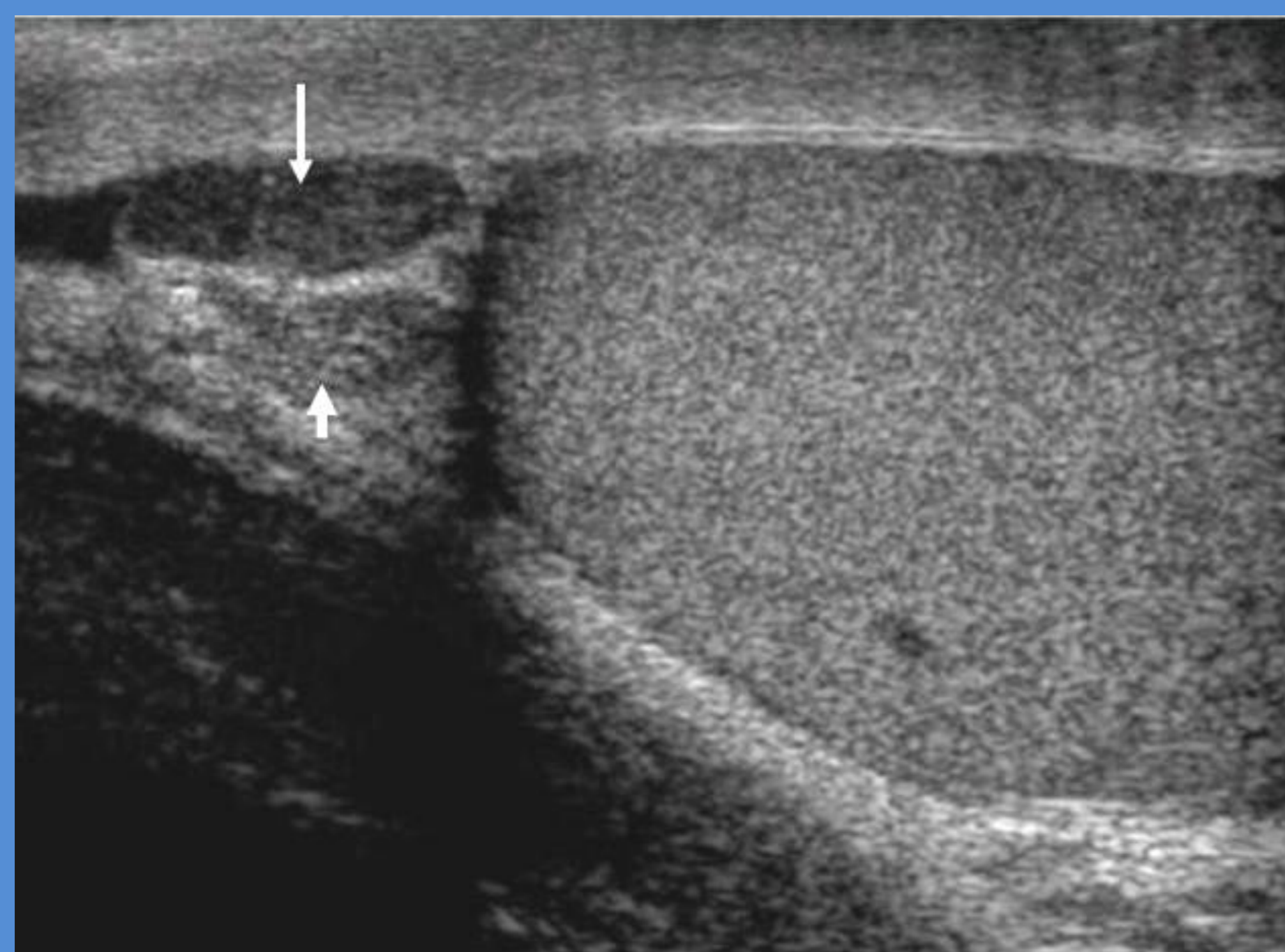

Torsio appendix epididymis – Et eksempel på en akut tilstand i scrotum

Signe Sloth (1.), Thomas Skaarup Kristensen (2.), Caroline Ewertsen (2.)

1. Radiologisk Klinik, Diagnostisk Center, Rigshospitalet. 2. Billeddiagnostisk Afdeling, Roskilde Sygehus.



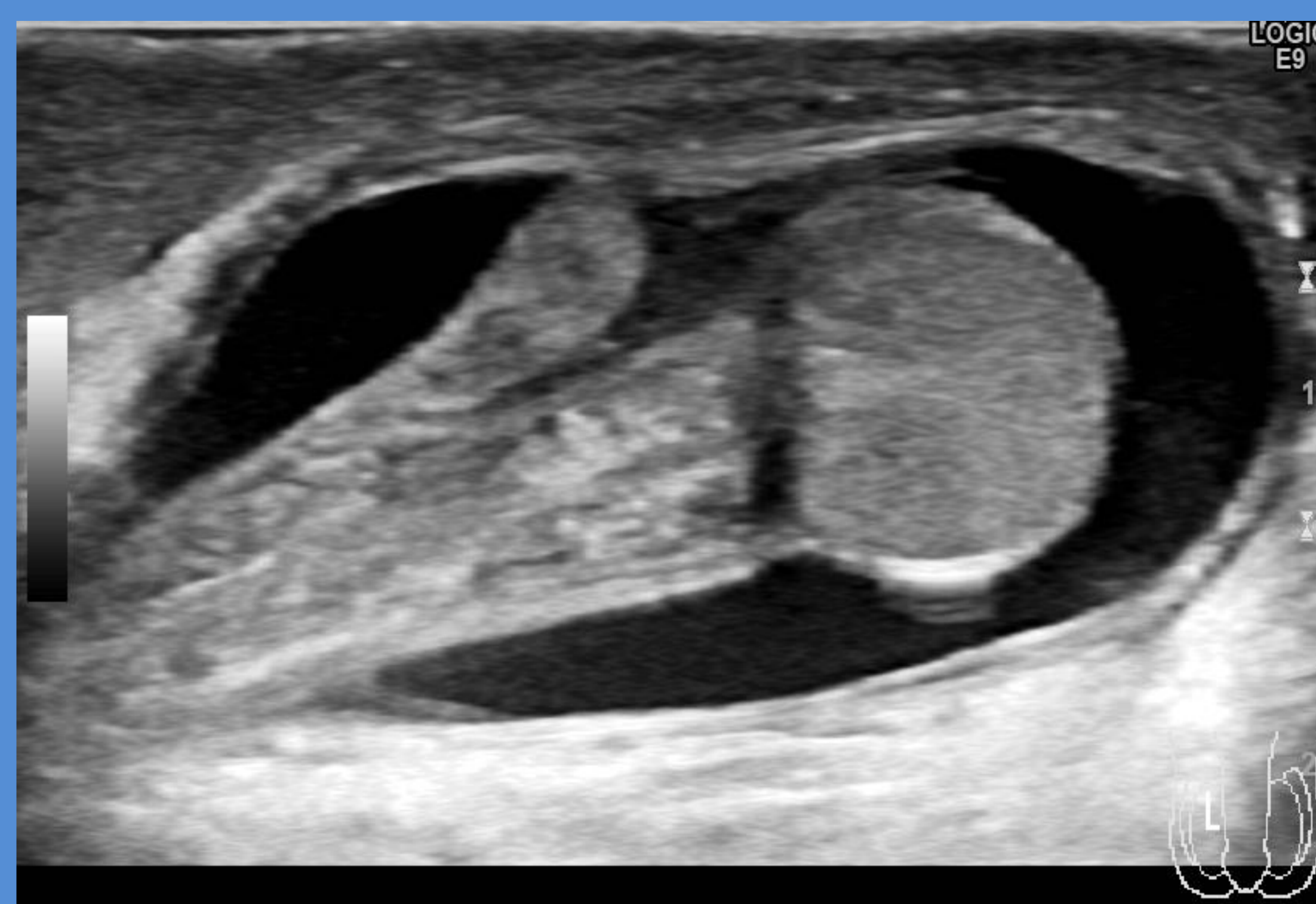
www.efsumb.org/ecb/ecb-ch14-ultrasoundscrotum.pdf
Normalfund

Fakta

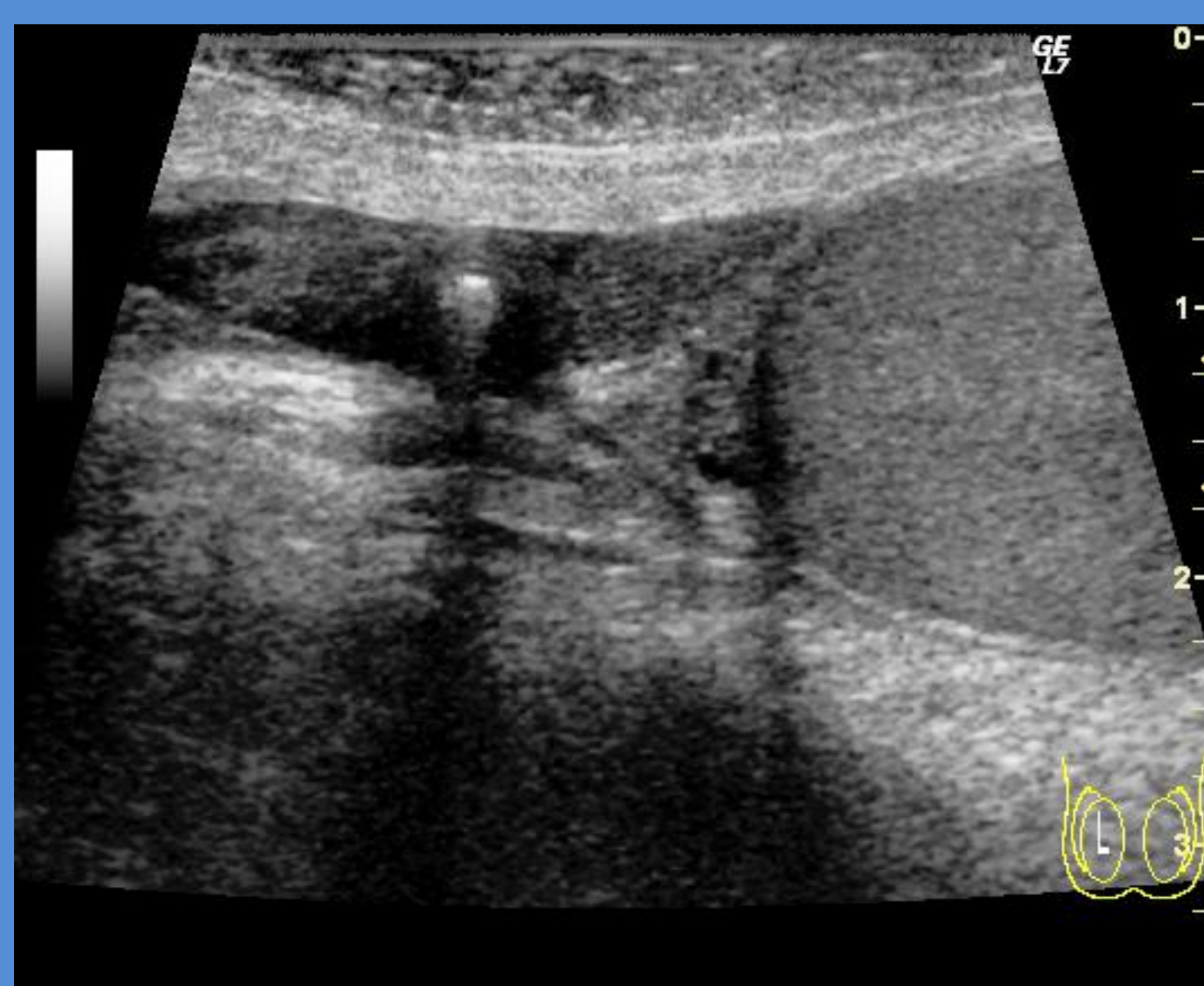- Årsag til akutte smerter i skrotum hos drenge og yngre mænd
- Diagnostik: Anamnese, objektiv undersøgelse og UL af skrotum, med vurdering af Doppler flow i testis.
- Typisk bemærkes sideforskel.
- Behandling: Kirurgisk. Ved torsio testis fæstnes testis i skrotum for at hindre recidiv.
- Differentialdiagnoser ved akut opståede smerter i skrotum: Torsio testis, epididymitis, traume, torsio appendix epididymis, torsio appendix testis.

Sygehistorie torkveret appendix epididymis:

- 5-årig dreng med tiltagende hævelse af højre skrotalhalvdel gennem 4 dage.
- Objektivt rødme, hævelse og palpationsømhed af højre del af skrotum.
- Ved UL af skrotum fandtes hydrocele og fortykkelse af højre epididymis og appendix epididymis.
- Ved operation fandtes nekrotisk, torkveret appendix epididymis.
- Pt udskrevet velbefindende 1 dag postoperativt.



Torsio appendix epididymis



Eksempel på skrotal forkalkning (perle)

Fund efter intermitterende torkvering af appendix epididymis

- Forkalkning (perle) i skrotum. Løst ophængt eller fritliggende ved testis øvre pol.
- Intermitterende eller kronisk torsio appendix testis eller epididymitis fører til inflammatorisk reaktion på iskæmien. Dette kan medføre forkalkning.

Differentialdiagnoser	Typiske UL fund
Torsio testis	Nedsat flow intratestikulært. Hydrocele. Hævelse af testis og epididymis. Venøs stase.
Epididymitis	Hævet, hyperæmisk epididymis, evt. hydrocele.
Torsio appendix testis og torsio appendix epididymis	Selve testis ikke afficeret. Lokaliseret iskæmi med tilgrænsende hyperæmi og hydrocele.