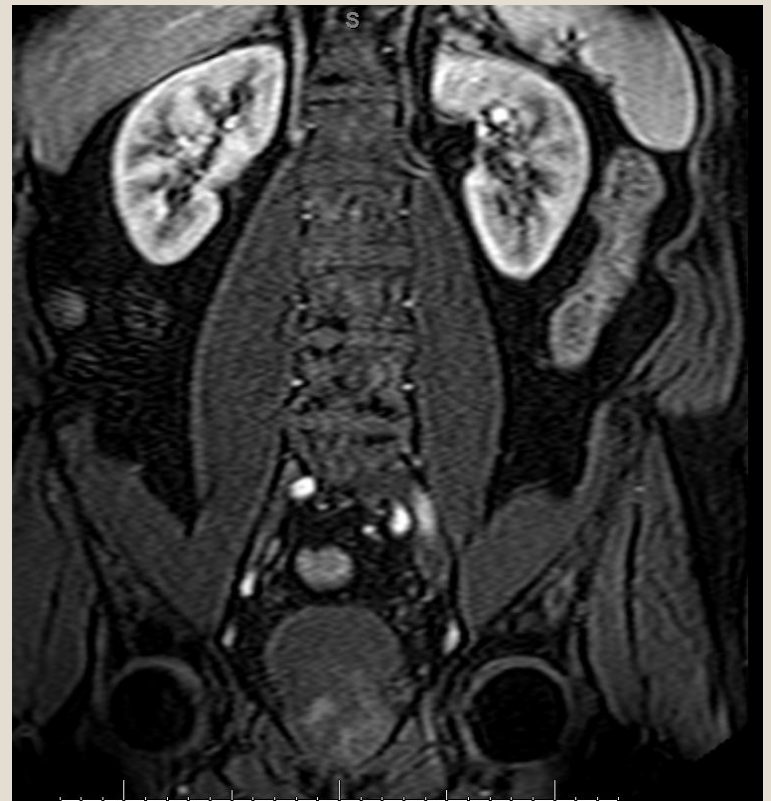

# Billeddiagnostik af patienter med makroskopisk hæmaturi

LÆGE, PH.D. STUDERENDE  
KAREN LIND RAMSKOV  
RADIOLOGISK AFDELING,  
HERLEV HOSPITAL

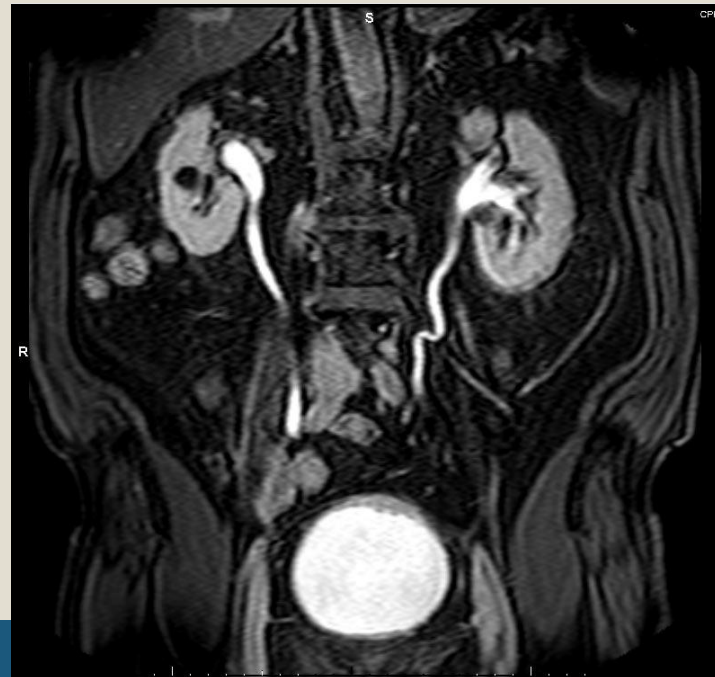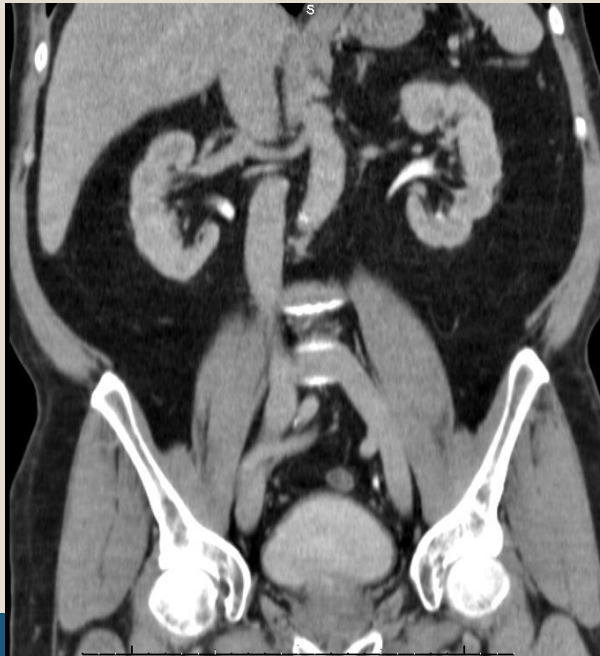


# Projektets formål



- **Formålet:**

- sammenligne i hvor høj grad MR-urografi finder samme patologi som CT-urografi ved voksne patienter med makroskopisk hæmaturi, samt ptt med nyretumor obs



# Ptt. med makroskopisk hæmaturi

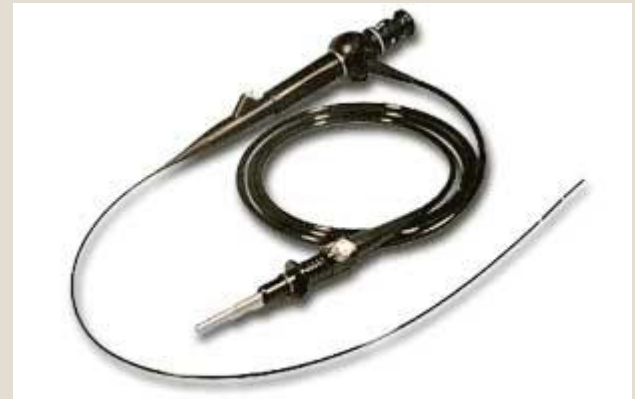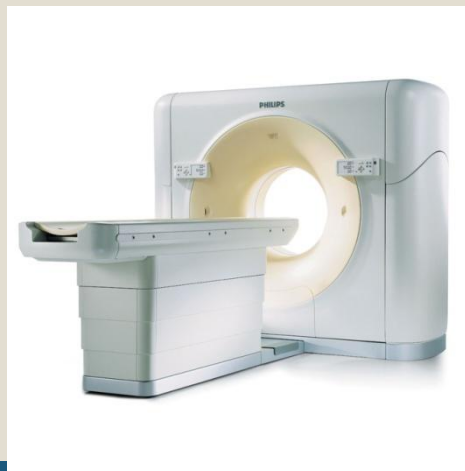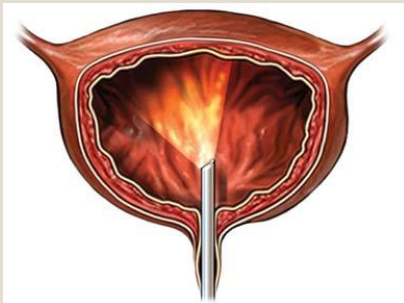


- Hyppigste årsag er infektion (30-50%)
- Prostata sygdom(20-30%)
- Kræft (5-10%). Heraf:
  - Blæretumorer (80-90%)
  - Resten er nyretumorer og urothelcellecancere i ureter og nyrepelvis

# Ptt. med makroskopisk hæmaturi



- Normal udredning består af:
  - Flexcystoskopi
  - Urin-cytologi (på vej ud)
  - CT-urografi for at udelukke patologi i øvre urinveje
  - Hvis fortsat mistanke om patologi i øvre urinveje -> flexureteroskopi med biopsi



# MR-urografi



- Bruges aktuelt primært på børn med fx anomalier i urinvejene (MR-hydrografi)
- Bruges ved allergi ved kontraststoffer og nedsat nyrefunktion
- MR-urinveje kan også bruges til at klassificere cyster og bekræfte angiomyolipomer
- Aktuelt ingen større prospektive undersøgelser, der kan vise at MR-urografi kan påvise det samme som CT-urografi

# MR-urografi fordele og ulemper



- **Fordele:**

- Ingen ioniserende stråling
- Kan bruges ved patienter med eGFR ned til 30
- Det lille bækken og blæren kan fremstilles i høj opløsning
- Ingen artefakter som følge af fx hofteproteser

- **Ulemper:**

- Tid – projekt skanning tager 45 min, en CT-urografi tager 30 min inkl. ventetid på lejet
- Ubehag hos klaustrofobiske patienter
- T2\* effekt, hvis pt er dårligt hydreret.

# Hypoteser



- Sammenligning af patologi fund ved hhv. CT- og MR-urografi
- Er MR-urografi bedre til staging af cancer i urinvejene?
- Nytten af diffusion ved tumorer i urinvejene
- Sammenligning af flexcystoskopifund og CT- og MR-urografi

# Metode

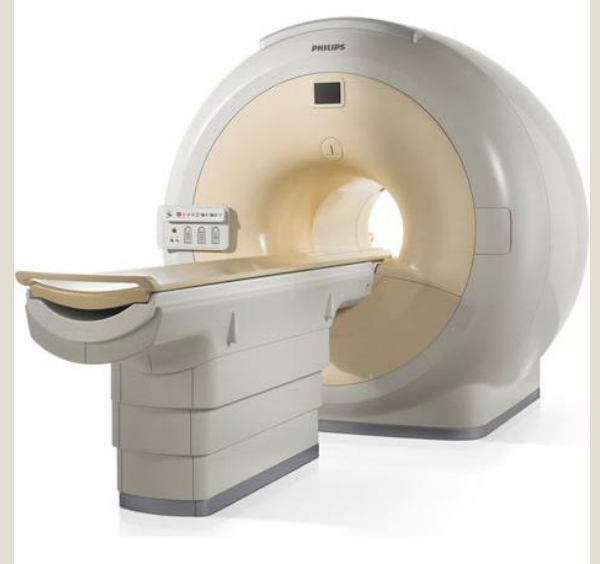

- 400 Patienter henvist til CT-urografi pga. mak. hæmaturi, nyretumor obs eller kompleks cyste obs
- Gennemgår MR-urografi inden 1 uge efter CT-urografi
- Skanningerne beskrives blindet af uro- og abdominal radiologer

# MR-urografi



- 1,5 Tesla Philips skanner
- Sense XL-coil
- Head-first, supine
- Venflon
- Motorsprøjte
- Dotarem 0,2 ml/kg, max 20 ml
- Furix 2 ml
- Ingen buscopan eller GlucaGen



# MR-urografi tekniske data

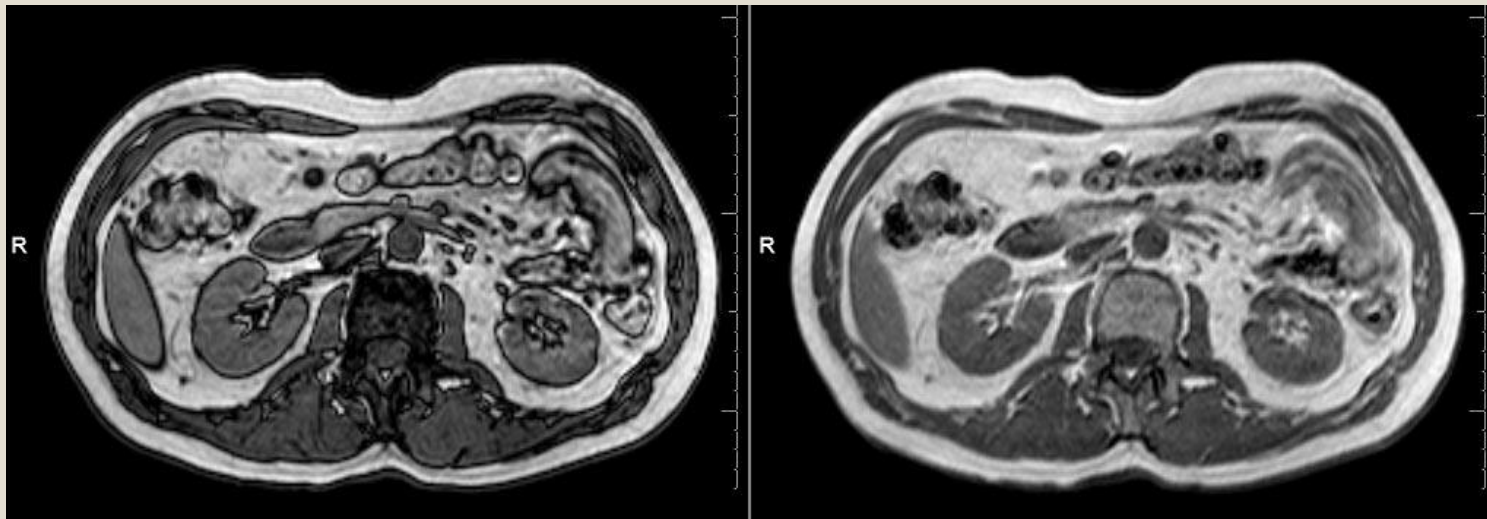


- Protokol MR-urografi består af:
- Tom sekvenser
- Kontrast sekvenser med
  - ✦ Arteriel fase
  - ✦ Parenkymatøs fase
  - ✦ Udskillelsesfase
- Langt de fleste sekvenser med breath hold, fraset diffusion

# MR-urografi tekniske data – præ kontrast



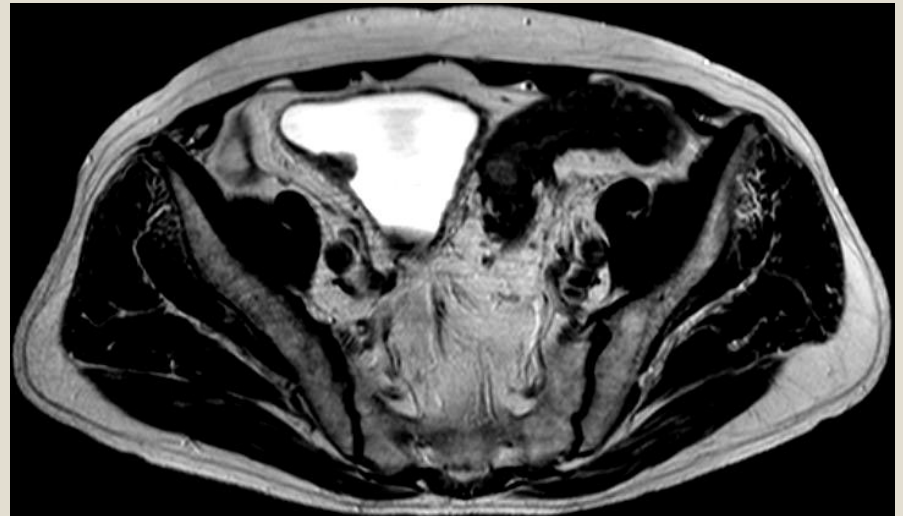
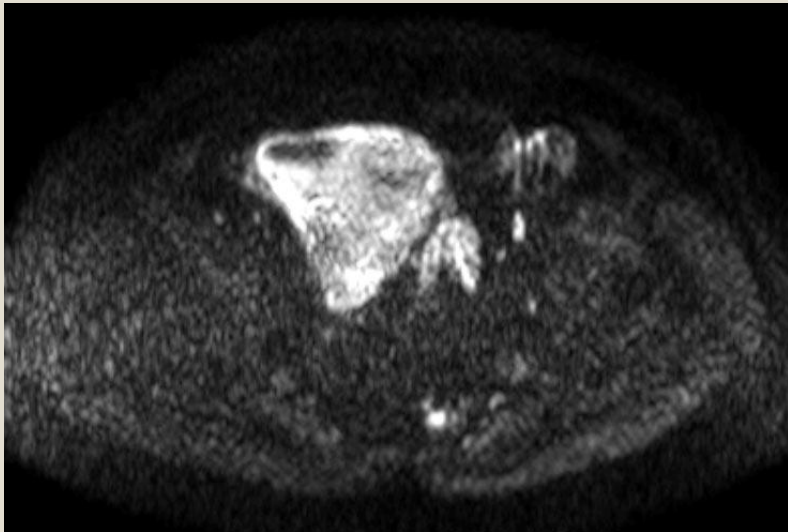
- T2w koronal
- T2w sagital (primært til planlægningsbrug)
- Phase in-out – karakteristisk af angiomyolipomer



# Diffusion



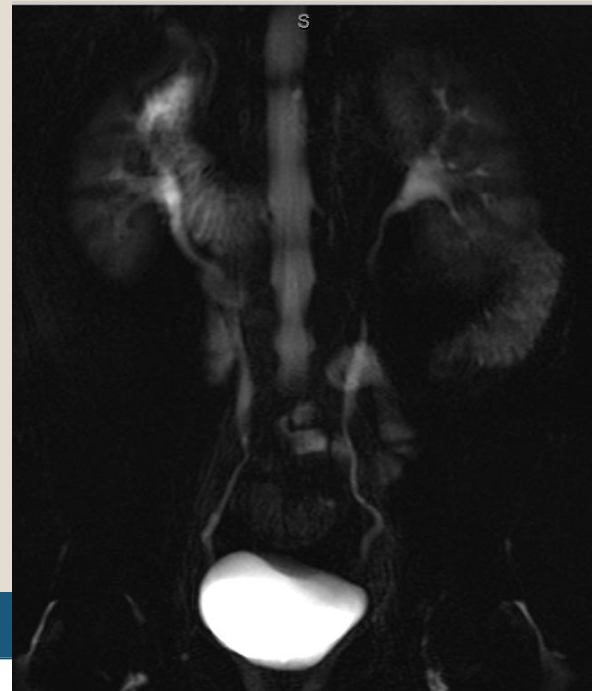
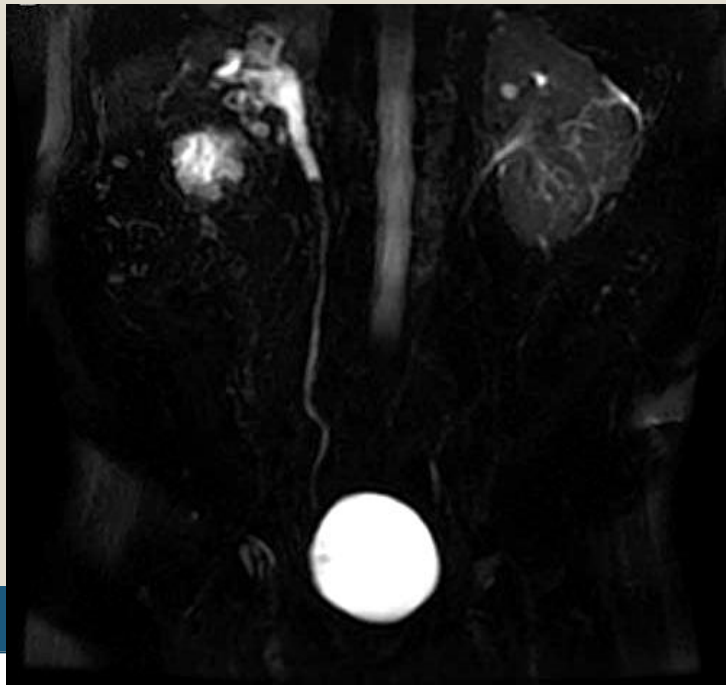
- Diffusionserie af lever, 5 b-værdier 0-500
- Diffusionsserie fra nyre til blære, 6 b-værdier fra 0-1000



# MR-urografi tekniske data – Furix



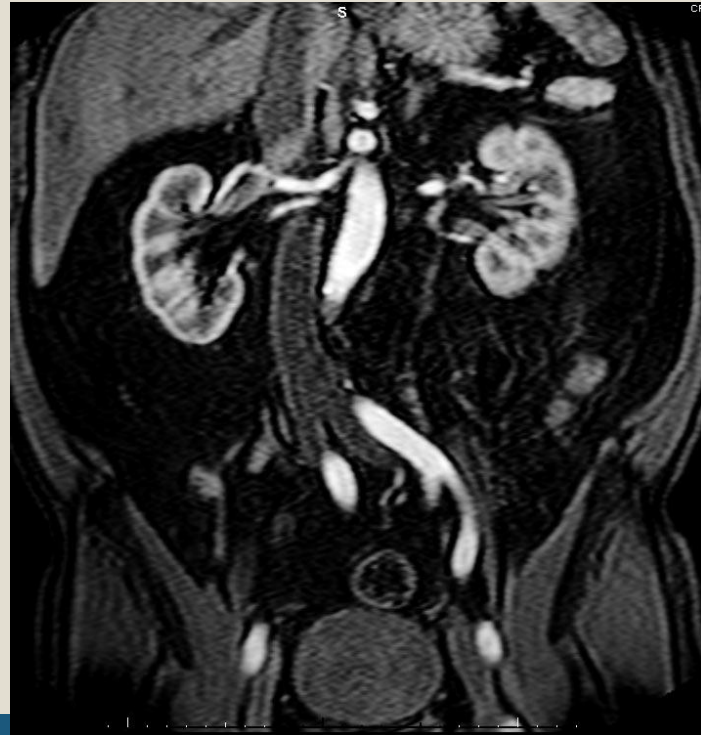- Furix injiceres
- T1w
- e-thrive (fat sat sekvens) koronal,
- Thick slab sekvens over ureter, cine film



# MR-urografi tekniske data – Kontrast



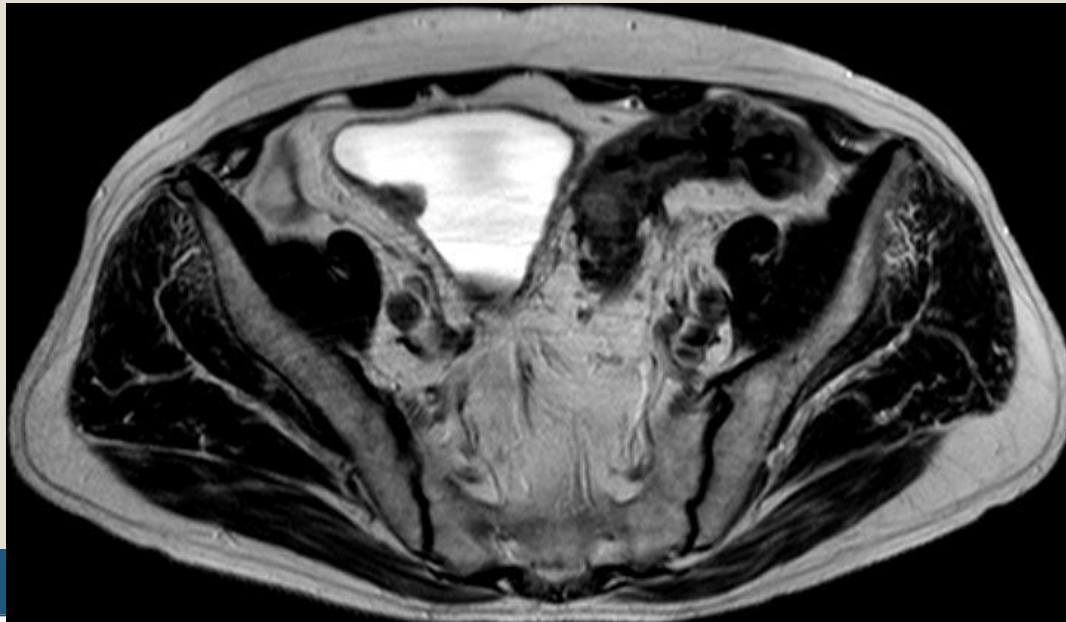
- Koronal T1w eTHRIVE **15 sek** – arteriel fase
- Koronal T1w eTHRIVE **90 sek** – parenkymatøs fase



# MR-urografi tekniske data – Kontrast



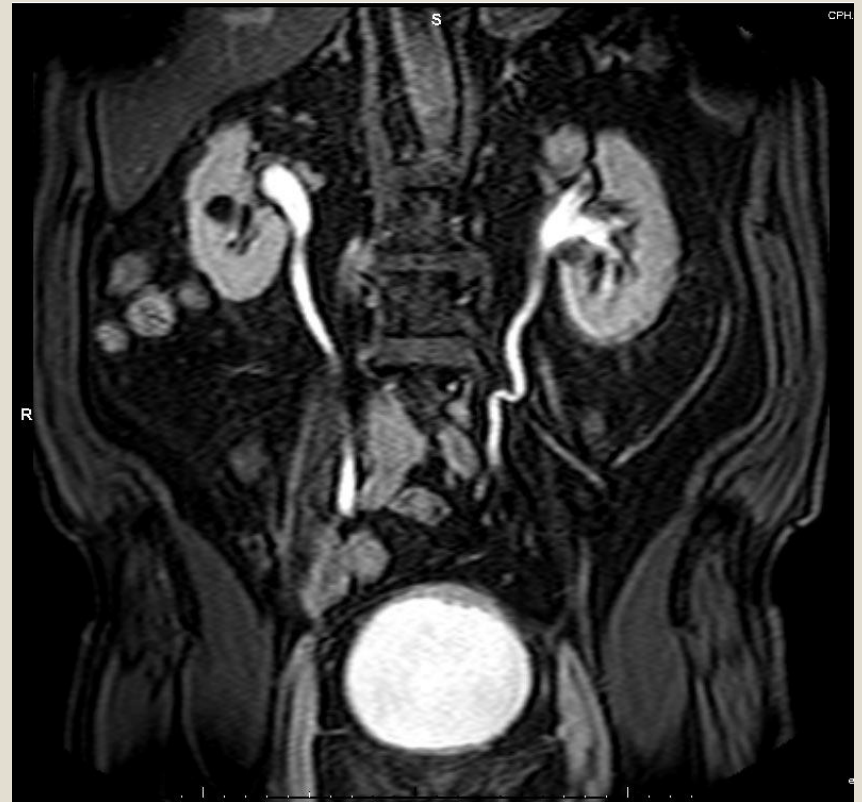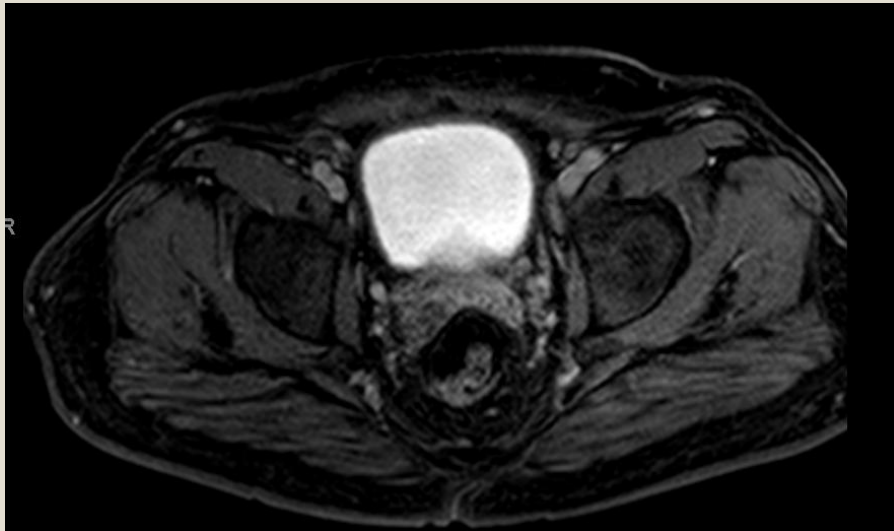
- Axial blære T1w eTHRIVE - blæreparenkym fase
- Axial nyrer – T1w eTHRIVE
- T2w axial (for at udnytte tid) hele abdomen (resp. triggered), høj opløsning



# MR-urografi tekniske data – postKontrast



- Udskillelse sekvenser:
  - Koronal T1w eTHRIVE
  - Axial nyre T1w eTHRIVE
  - Axial blære T1w eTHRIVE



# Projekt status



- **Aktuelt skannet 100 ptt**
  - Blæretumorer
  - Nyretumorer
  - En enkelt uretertumor
  - Simple og komplekse cyster
  - Mange i.a.
  - Bifund som binyretumor, colontumor og "benigne fund" som discusprolaps og hernier
- **Opgørelse af diffusionsfund ved tumorer**
  - Spin off studie – karakteristik af blæretumorer vha. diffusion i 3T skanner

# Perspektiver



- Kunne tilbyde yngre patienter og patienter med nedsat nyrefunktion og kontrast allergi en skånsom billeddiagnostisk undersøgelse med god specificitet og sensitivitet
- Diffusion åbner for nye diagnostiske tiltag
- Sikre alle informationer omkring staging for at kunne planlægge operationer bedre

# Tak for opmærksomheden



- Karen Lind Ramskov
  - [Karen.lind.ramskov@regionh.dk](mailto:Karen.lind.ramskov@regionh.dk)
  - Radiologisk afdeling, Herlev hospital
  
- Projekt medlemmer:
  - Professor dr. med. Henrik S. Thomsen
  - Professor dr. med Jørgen Nordling
  - Læge Kayalvila J. Nielsen
  - Forskningsradiograf Jakob Møller
  - MR-fysiker Rasmus Hvass Hansen